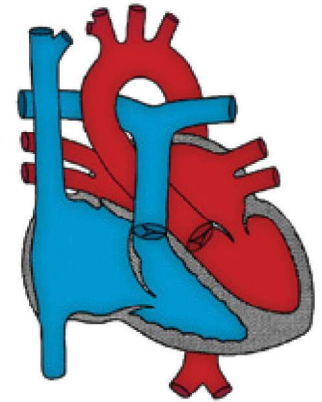
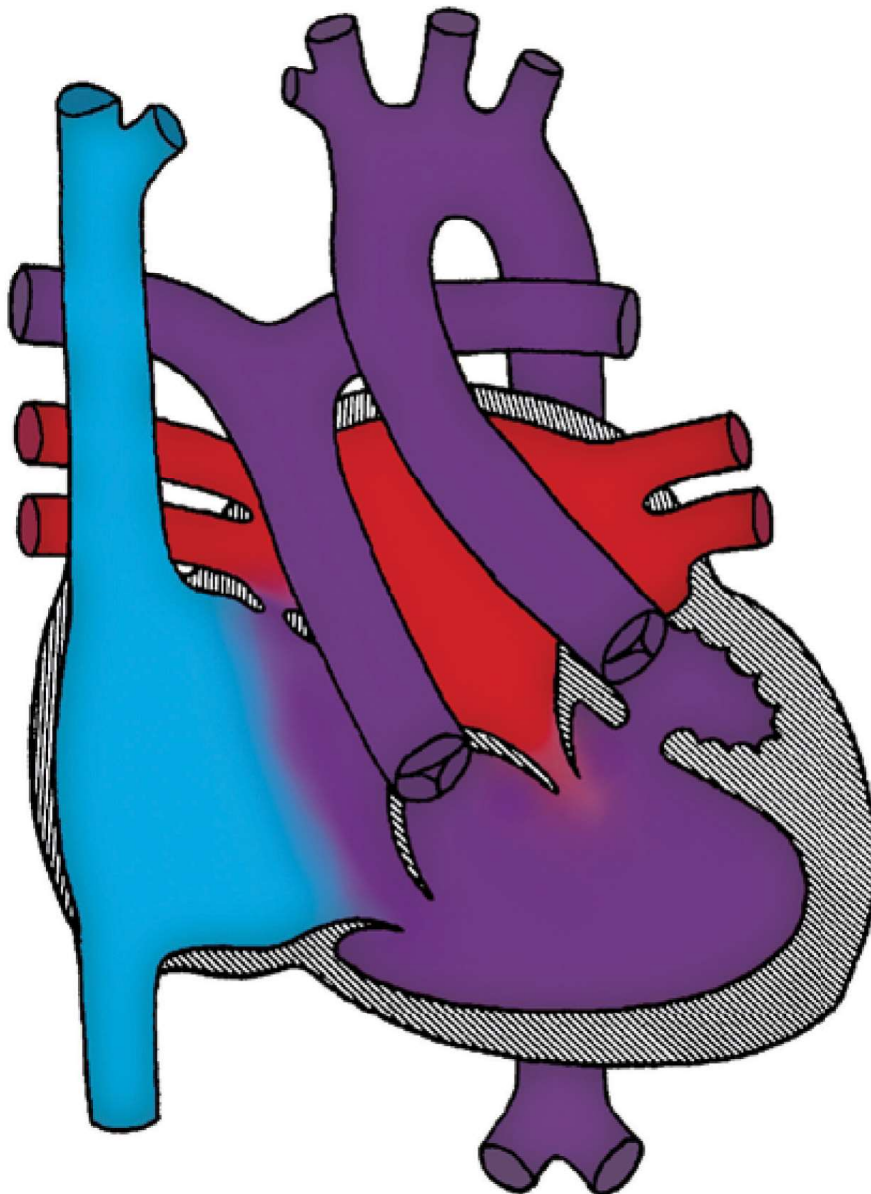




## VENTRICULE GAUCHE À DOUBLE ENTRÉE AVEC TRANSPOSITION DES GROS VAISSEAUX



Cœur normal